Aus der pathologisch-anatomischen Anstalt der Universität Basel.
(Vorsteher: Professor E. Kaufmann.)

Ueber
Epithelmetaplasie am Uterus, besonders an Polypen.

Mit 12 Abbildungen.

INAUGURAL-DISSERTATION

zur Erlangung der Doktorwürde

der

hohen medizinischen Fakultät

der

Universität Basel

vorgelegt von

Rudolf Oeri, prakt. Arzt
aus Basel.

Sonderabdruck aus „Zeitschrift für Geburtshülfe und Gynäkologie“
Bd. LVII.

Aus der pathologisch-anatomischen Anstalt der Universität Basel.
(Vorsteher: Professor E. Kaufmann)

Ueber
Epithelmetaplasie am Uterus, besonders an Polypen.

Mit 12 Abbildungen.

INAUGURAL-DISSERTATION

zur Erlangung der Doktorwürde

der

hohen medizinischen Fakultät

der

Universität Basel

vorgelegt von

Rudolf Oeri, prakt. Arzt
aus Basel.

ACAD. MED. BAT. BIBL.

Sonderabdruck aus „Zeitschrift für Geburtshülfe und Gynäkologie“ Bd. LVII.

Ueber Epithelmetaplasie am Uterus, besonders an Polypen.

(Aus der pathologisch-anatomischen Anstalt Basel.
Vorsteher: Herr Prof. Kaufmann.)

Von

Rudolf Oeri, med. pract.,
Assistent der pathologisch-anatomischen Anstalt.

Mit 12 in den Text gedruckten Abbildungen.

Im vergangenen Jahr kam an der hiesigen pathologisch-anatomischen Anstalt Uteruspolyp zur Beobachtung, der infolge der schönen metaplastischen Veränderungen sowohl des Oberflächen- als des Drüsenephitels zur eingehenderen Untersuchung aufforderte. Die Berechtigung zur Veröffentlichung dieses Falles scheint uns darin zu liegen, daß das Vorkommen von Metaplasie an den weiblichen Genitalien zwar bekannt, aber noch lange nicht genügend untersucht ist, indem in der Literatur Metaplasien zwar häufig erwähnt, selten aber genauer verfolgt wurden, obschon dies z. B. für die Beurteilung der Dignität einer Neubildung und die davon abhängigen Maßnahmen von größter Wichtigkeit sein kann.

Die Untersuchung dieses Falles gab den Anlaß, der Metaplasiefrage von allgemeineren Gesichtspunkten näher zu treten und dann speziell den am weiblichen Genitalsystem vorkommenden Metaplasien unsere Aufmerksamkeit zu schenken, wobei uns auch Gelegenheit geboten war, die Metaplasie bei Karzinom des Uterus an eigenem Material zu prüfen.

Ehe wir zur Beschreibung unseres Falles übergehen, schicken wir zur Orientierung über die Metaplasiefrage einige allgemeine Bemerkungen voraus, da über Dignität und Vorkommen der Metaplasie heute noch die extremsten Ansichten bestehen. Wäh-

rend nämlich die einen auf Grund entwicklungsgeschichtlicher Anschauungen diesen Vorgang nur in ganz beschränktem Maße zulassen wollen, gibt es wieder andere, die in dieser Beziehung die weitestgehenden Zugeständnisse machen. Und namentlich heute, wo der Hissche Keimblattbegriff immer mehr zu einem rein topischen herabgeschraubt zu werden beginnt, wird auch der Metaplasie wieder viel mehr Raum gegeben, als dies noch vor ca. 20 Jahren der Fall war.

Um in Kürze einen orientierenden Ueberblick über den derzeitigen Stand der Metaplasiefrage zu geben, möchte ich anschließen an die sehr übersichtliche Darstellung Lubarschs [1], der zunächst zwischen metaplasieähnlichen und echten metaplastischen Vorgängen unterscheidet. Während wir erstere dort beobachten können, wo durch irgendwelche äußere Einflüsse, wie Druck, funktionelle Ausschaltung, Quellung u. a. m. einfache Formveränderungen der Zellen zu stande kommen, handelt es sich bei der Metaplasie oder „Umdifferenzierung" um eine „Umwandlung oder den Ersatz spezifischer Zell- oder Gewebsstruktur durch andersartige, ebenfalls bestimmt differenzierte, vom gleichen Gewebe gebildete Struktur". Als dritte Art der „Alloplasie" käme die „Entdifferenzierung" in Betracht, worunter die Umwandlung scharf differenzierter in weniger scharf oder undifferenzierte Zellformen zu verstehen ist, die entweder eine nur vorübergehende, physiologische Strukturveränderung der Zelle bedeutet, oder aber als pathologische Entdifferenzierung mit dem Untergang der Zelle einhergeht. Hierher rechnet Lubarsch auch v. Hansemanns Ana- und Benekes Kataplasie.

Für unseren Gegenstand kommen nur die metaplastischen Vorgänge in Betracht und zwar die Epithelmetaplasien.

Wir erinnern nur kurz an die bekannten, sichergestellten Metaplasien, welche sich in der Umwandlung von Bindegewebe in Knochen oder in Knorpel, ferner von Bindegewebe in Fett oder Schleimgewebe äußern. Die Epithelmetaplasie ist wohl die häufigste Form metaplastischer Vorgänge. Sie ist an den Epithelarten fast sämtlicher Körperteile festgestellt (auch an den Endothelien und den die großen serösen Körperhöhlen auskleidenden Deckzellen beobachtet; hier wandeln sich einfache, platte Zellen in hohes, eventuell sogar flimmerndes Zylinderepithel um). Hierbei kann es sich handeln einmal vor allem um Metaplasie von Zylinderepithel in geschichtetes Plattenepithel, das auch verhornen kann, wie wir das an den Schleim-

häuten der Nase (auch an manchen Nasenpolypen — Neelsen, v. Büngner), des inneren Ohres, des Kehlkopfes, der Trachea und der Bronchien, ferner des Uterus (worauf wir nachher noch speziell eingehen werden) sehen; diese Metaplasien werden meist durch chronische Entzündungen, Fremdkörper u. a. provoziert. Ferner kann die Metaplasie am Epithel von Schleimhäuten in der Weise auftreten, daß sich im geschichteten Plattenepithel einer Schleimhaut Verhornung der obersten Schichten einstellt. Dies kann einmal Stellen betreffen, wo die Schleimhaut normalerweise Plattenepithel trägt (Zunge, Wangen), sowie da, wo wir nur sogenanntem Uebergangsepithel begegnen, wie in den ableitenden Harnwegen (Posner, Urethra). Die ätiologischen Faktoren sind hier dieselben wie die bereits oben erwähnten. Von wirklicher Epidermisierung oder epidermoidaler Umwandlung wird dann gesprochen, wenn sowohl eine deutliche Scheidung in Rete und Epidermis, als auch Verhornung (gegeben durch Horn, respektiv Keratohyalin oder Eleïdinsubstanz) nachzuweisen sind.

Während die genannten Beispiele sich auf die Schleimhäute ektodermalen Ursprungs bezogen, sehen wir auch an Gebilden mesodermaler Natur (es sei hier an die pathologische Verhornung der sogenannten Scheidenschleimhaut erinnert), ferner auch an entodermalen Schleimhäuten Metaplasien zu epidermisähnlichen Formen mit Verhornung. In letzterer Hinsicht erinnern wir an die Untersuchungen Posners [2] am Magen verschiedener niederer Säuger (Edentaten wie Bradypus, Echidna und Mantis), die ergaben, daß dort entschieden das Magenepithel im stande ist, einen Verhornungsprozeß einzugehen, um die den Tieren fehlenden Zähne zu ersetzen. Fütterer [3] berichtet neuerdings über ähnliche Metaplasien, die er experimentell am Kaninchenmagen erzeugte. Dann sei noch an das freilich sehr seltene Vorkommen von Metaplasie zu Plattenepithel in der Gallenblase erinnert. Lubarsch, Arbeiten aus dem hygienisch-pathologischen Institut zu Posen, 1901) gibt an, 1mal bei chronischer Cholecystitis eine Plattenepithelinsel mit Verhornung gefunden zu haben, während Deetz bei der Untersuchung von 300 Gallenblasen mit chronischer Cholecystitis zu einem ganz negativen Resultat gekommen ist; dagegen fanden sowohl Deetz als auch andere bei Karzinom der Gallenblase nicht selten Plattenepithelkrebse.

Es ist sehr bekannt, daß von den metaplastisch veränderten

Mucosae Plattenepithelkrebse, eventuell mit Verhornung, ausgehen können. Wir sehen letzteres z. B. relativ oft in der Mundhöhle (an psoriatischen Zungen oder Wangen) seltener in der Urethra. (Vgl. bei Emil Burckhardt [5], Erkrankungen der Harnröhre im Handbuch der Urologie von v. Frisch und Zuckerkandl, Wien 1904, S. 306, den von Prof. Kaufmann untersuchten Fall von Plattenepithelkrebs der Urethra, der im Bereich einer gonorrhoischen Striktur entstanden war.)

Gerade das Beispiel der Gallenblase zeigt aber, daß es nicht angeht, jeden Plattenepithelkrebs einer zylinderepitheltragenden Schleimhaut von vorher metaplastisch verändertem Epithel abzuleiten. Das betonte auch noch jüngst gelegentlich Orth [6] (Deutsche med. Wschr., Bd. 39, 1904) und wir werden noch sehen, wie häufig diese Metaplasie sich erst an den Zellen des Karzinoms vollzieht.

Doch wenden wir uns nach diesem Exkurs zu den Metaplasien im Bereich der weiblichen Genitalien. Dies ist eine Gegend, die aus verschiedenen Gründen ganz besonders für derartige Vorgänge disponiert zu sein scheint. Hier stoßen nicht nur die verschiedenen Epithelarten aneinander, sondern es besteht auch unter ihnen eine nahe entwicklungsgeschichtliche Verwandtschaft (vgl. die Bemerkungen von Lubarsch und Hitschmann), und schließlich ist diese Region mannigfaltigen, physiologischen (Menstruation) und pathologischen (Entzündungen) Reizen ausgesetzt.

Wenn auch die Epithelverhältnisse speziell am Uterus relativ einfach sind, so muß doch, ehe wir auf die Besprechung der metaplastischen Vorgänge näher eingehen, daran erinnert werden, daß hier auch zuweilen angeborene Variationen des Epithels vorkommen, wie wir sie einmal im Fischelschen Ektropium sehen, was ja relativ häufig ist, seltener dagegen in dem, zuerst von C. Friedländer [8] in einem Fall, und in letzter Zeit von R. Meyer [7] öfters erhobenen Befund von Plattenepithel im normalen kindlichen Uterus sehen. Das sind Befunde, welche die Metaplasiefrage begreiflicherweise erheblich komplizieren können. Bildet sich z. B. ein Polyp im Bereich einer solchen, mit geschichtetem Plattenepithel bedeckten Insel, oder geht ein Plattenepithelkarzinom davon aus, so erübrigt sich die Annahme einer Metaplasie.

Bei den pathologisch veränderten Uteris (zu denen ich auch die mit der senilen Rückbildung zusammenhängenden Atrophierungs- und Entzündungsprozesse rechne) findet man ferner häu-

figer Veränderungen, die als Epitheldislokationen aufgefaßt werden. So kann unter Umständen die ganze Cervix epidermisiert werden, indem sich das Plattenepithel der Portio — wie bei der Erosionsheilung — in den Cervikalkanal hinaufschiebt und eventuell bis in den Uterus ausdehnt. Auch das Lacerationsektropium Emmets ist hierher zu rechnen. Ein anderer Einschleppungsmodus ist die Implantation von Vaginalplattenepithel in den Uterus durch die Curette bei Auskratzungen, wie dies z. B. Pfannenstiel[9]) (C. f. Gyn. 1892/93) beschreibt und abbildet.

Der Metaplasie näher stehend ist dann schon die Erosionsbildung Ruge-Veits [10], die eine Folge schädigender Sekrete darstellt. Hierbei wird, nach der Darstellung jener Autoren, das Plattenepithel der Portio durch Metaplasie in Zylinderepithel umgewandelt, und, da dasselbe einen ziemlich starken Wachstumstrieb hat, so bilden sich auch Einsenkungen, förmliche Drüsen, und, wenn dieselben abgeschnürt werden, Cysten, Ovula Nabothi. Heilen diese Veränderungen, was durch adstringierende Mittel (z. B. Holzessig) erreicht wird, so verdrängt das Plattenepithel allmählich wieder die Erosionsdrüsen, füllt sie eventuell durch Einwucherung ganz aus, und es stellen sich die früheren Verhältnisse wieder her.

Epithelmetaplasien im Uterus wurden bekanntlich unter der Bezeichnung Psoriasis, Ichthyosis oder Epidermisierung beschrieben, zuweilen auch als Zuckerguß (Ruge). Früher für sehr häufig gehalten und von Zeller [11] als ein sehr gewöhnlicher Befund bei Endometritis dargestellt, hat sich die Psoriasis uterina bei genauem Zusehen als sehr selten herausgestellt. Mit Ruge sind jetzt wohl die meisten einig (vgl. die Lit. bei Hitschmann), daß Epidermisierungen bei Endometritis corporis nicht vorkommen. Auch Herr Prof. Kaufmann teilt auf Grund jahrelanger Erfahrung diese Auffassung.

Hitschmann [12] faßt seine Ansicht dahin zusammen, daß wirkliche Epidermisierungen der Uterusschleimhaut überhaupt — bei Ausschluß von Neubildungen, inklusive Polypen — gar nicht vorkommen, wofern man nämlich darunter durch Metaplasie entstandenes, typisches, geschichtetes Plattenepithel versteht. Die bereits mit Atypien einhergehenden Psoriasisfälle und auch die typischen Zuckergußfälle (Typus Fall Benckiser [13], wobei die Cervix in gleicher Weise betroffen sein kann wie das Corpus, rechnet Hitschmann also schon zu den Plattenepithelkarzinomen. Auf letzteren

Punkt werden wir später noch eingehen müssen. Eine Abtrennung der sogenannten Zuckergußfälle (nach der Ansicht der Autoren nicht primär, sondern von einem Primärherd aus, durch oberflächliche flächenhafte Entwicklung entstanden) von anderen Oberflächenkarzinomen, welche Ruge, Gebhard u. a. vornehmen und welche die Aufstellung zweier Gruppen von Oberflächenkarzinom veranlaßt, läßt Hitschmann mit Recht nicht gelten. Auch Kaufmann [14] schließt sich dieser Ansicht von der Einheitlichkeit der primären Plattenepithelkrebse des Uterus an.

Zunächst betrachten wir die Verhältnisse bei den Polypen. Mag es sich hier um myomatöse oder fibromyomatöse oder einfache Schleimhautpolypen von Corpus oder Cervix handeln, so zeigen sich gleichartige Veränderungen des Oberflächenepithels, wenn sie, mehr oder weniger lang gestielt, aus dem äußeren Muttermund hervorragen. Dann kommen sie unter gleiche äußere Verhältnisse wie die Vagina, werden zudem durch den sie umgebenden Cervixmantel umschnürt und gepreßt, und, da sich dazu meist entzündliche Prozesse gesellen, von abnormem Sekret benetzt. Die Folge davon ist, daß das Oberflächenepithel Veränderungen eingeht, die meist in einer Abplattung, Mehrschichtung, Verhornung etc. bestehen. Es genügt zur Veranlassung solcher Epidermisierungen sogar schon der intrauterine Druck, dem der Polyp ausgesetzt ist (Opitz [15]).

Diese Epidermisierungen gehören wohl zur echten Metaplasie, obschon man sich ja auch denken könnte, daß z. B. durch den Druck und die nahe Berührung mit dem Plattenepithel der Vagina und Portio, zumal wohl auch kleinere Läsionen solcher Polypen nicht zu selten sind, hie und da auch einfache Implantationen von Plattenepithel vorkommen könnten, was wir allerdings für ziemlich unwahrscheinlich halten. — Die so veränderten Polypen können nun jahrelang im wesentlichen unverändert bestehen. Gelegentlich aber tritt, vielleicht infolge der beständig wirkenden Reize, vielleicht auch aus anderen Gründen, eine atypische Weiterwucherung des metaplastisch veränderten Epithels ein, mit anderen Worten: der Polyp wird malign. Auf Details der Metaplasie bei Polypen werden wir später noch eingehen.

Des weiteren treffen wir die Metaplasie in den Karzinomen des Uterus. Hier können unterschieden werden einfache Plattenepithelkrebse und Adenokarzinome mit Metaplasie, wobei Plattenepithel mit und ohne Verhornung auftritt. Was die oft mit

starker Verhornung einhergehenden Plattenepithelkrebse betrifft, so muß ihr Verhältnis zur sogenannten Psoriasis oder Ichthyosis noch mit einem Wort präzisiert werden. Hier erwähnten wir bereits, daß Hitschmanns Untersuchungen gleichfalls zu dem Resultat führten, daß es diese Veränderungen im Sinne einer einfachen typischen Epidermisierung nicht gebe (l. c., S. 678), daß also dem Vorkommen von typischem geschichtetem Plattenepithel im Uterus eine besondere Bedeutung zukomme. Der Schwerpunkt liegt hier in dem Nachweis, daß in den Fällen von sogenannter Psoriasis oder Ichthyosis bedeutende Atypien in der Morphologie der Plattenepithelien und lebhafte, durch Mitosen gekennzeichnete Proliferationsvorgänge bestehen, daß ferner ein Eindringen in die Tiefe stattfindet und schließlich Rundzelleninfiltrate an der Grenze auftreten. Dies sind die Kriterien der krebsigen Natur der Plattenepithelbildungen. — In den Adenokarzinomen findet man Metaplasie von Zylinderepithel zu Plattenepithel sehr häufig (Lit. bei Hitschmann), ja, es können die Plattenepithelmassen sogar den dominierenden Anteil bilden. Dieser Umschlag von einem Epithel in das andere wird wiederum durch die ontogenetische Verwandtschaft der Epithelien des Genitaltrakts erklärt. Die Müllerschen Gänge liefern das Urepithel, das sich dann, den verschiedenen Kanalabschnitten entsprechend, differenziert und eine konstante Form gewinnt, welche auch bei der Regeneration in der Regel ganz typisch wiederkehrt. Tritt nun später eine schrankenlose Wucherung der Epithelien auf, wie wir sie im Karzinom sehen, so erlangt, wie sich Hitschmann ausdrückt, das Epithel gewissermaßen wieder den embryonalen Charakter — es wird entdifferenziert, — und es könnte nun wie in den Müllerschen Gängen, aus einem Epithel bald Platten-, bald Zylinderepithel hervorgehen.

Es sei uns nun gestattet, aus einer Anzahl von Fällen, die wir im letzten Jahr in der pathologisch-anatomischen Anstalt sehen konnten, einen besonders schönen Fall von Plattenepithelmetaplasie in einem Adenokarzinom kurz anzuführen. (Hierzu Fig. 1.)

Im Jahr 1899 war bei einer 53 Jahre alten Frau W. wegen Adenokarzinoms des Corpus der Uterus exstirpiert worden, und schon damals wurden metaplastische Neigungen des Zylinderepithels und förmliche Plattenepithelinseln beobachtet. Prof. Kaufmann erwähnte das bereits in der II. Auflage seines Lehrbuchs 1901. 1904 wurde

nun der pathologisch-anatomischen Anstalt ein Knoten zugesandt, der sich als Rezidiv in einem Stichkanal der Bauchnarbe gebildet hatte. Es fand sich nun eine ziemlich starke Wucherung der Zylinderepithelbänder, so daß man, da meist nur sehr wenig Zwischensubstanz vorhanden war, lebhaft an das sogenannte Adenoma malignum erinnert wurde. Die Epithelstränge sind wirr durcheinander

Fig. 1.

geworfen, auch in den wenigen bindegewebigen Septen und Balken erblickt man die Lymphspalten mit derartigen Tumormassen erfüllt. Dieses Bild wird nun ziemlich auffällig unterbrochen durch größere und kleinere, meist rundliche Inseln von blassen plattenepithelähnlichen Zellen, und zwar sind ziemlich häufig allmähliche Uebergänge der einen Zellart in die andere wahrzunehmen. Im Gegensatz zu den zylindrischen, schmalen und langen Drüsenzellen mit dunklem, länglichem Kern, ist das Epithel dieser Inseln großzellig, blaß, die Kerne ebenfalls blasser. Die Zellgrenzen sind nur an wenigen Stellen

deutlich sichtbar, im ganzen herrscht polygonale Zellform vor. Ueber die Zellanordnung ist zu sagen, daß die Zellen am Rande der Inseln meist dichter liegen als im Zentrum; hier zeigen auch die Zellleiber die größte Ausdehnung, während sie am Rande schmäler erscheinen. In verschiedenen Präparaten ist auch eine gewisse Tendenz zu konzentrischer Schichtung bemerkbar. Eigentliche Zwiebelformen fehlen jedoch meist. Verhornung, welche nach der morphologischen Beschaffenheit zu vermuten gewesen wäre, war färberisch nicht nachzuweisen; auch ausgesprochene Riff- und Stachelzellen sind nicht aufzufinden.

Beschreibung eines durch reiche Epithelmetaplasie ausgezeichneten Uteruspolypen.

Wir gehen nun zur Beschreibung unseres durch interessante und auch für die Diagnostik wohl nicht unwichtige Bilder von Epithelmetaplasie ausgezeichneten Polypen des Uterus über.

Das Präparat stammt aus der Privatklinik des Herrn Dr. Niebergall in Basel und wurde der pathologisch-anatomischen Anstalt zur Untersuchung gesandt. Aus der Krankengeschichte teilte man uns etwa folgendes mit: Patientin ist 40 Jahre alt, ziemlich korpulent, war früher gesund und hat mehrere Geburten durchgemacht. Seit mehreren Jahren litt sie an Kreuzschmerzen und Fluor, im Abdomen bestand starker Drang nach abwärts, Menses in der letzten Zeit stark, bis 8 Tage dauernd; dauerndes Unwohlbefinden.

Die Untersuchung ergab einen für den Finger fast ganz durchgängigen Muttermund, aus dem die Kuppe des Polypen heraushing; letzterer war länglich, gestielt, und ließ sich bis gegen den inneren Muttermund hinauf verfolgen. Uterus anscheinend normal.

Abtragung des Tumors am 13. Juli 1903 ohne große Schwierigkeiten. Die Insertionsstelle war klein, am Präparat ca. $^1/_2$ cm nach beiden Richtungen. Keine größere Blutung; Patientin erholte sich bald vollständig und fühlte sich wieder viel besser als vor der Operation. Dann verlor der Arzt sie aus den Augen, was ihm für ihr Wohlergehen zu sprechen scheint; später eingezogene Erkundigung bestätigte dies vollständig.

Die makroskopische Untersuchung ergab folgenden Befund: Der Polyp (Fig. 2a und b) besteht im ganzen aus zwei Partien, einem (vom Insertionspunkt aus gemessen) ca. 4 cm langen

Teil, der als Hauptpolyp im Cervikalkanal lag und aus dem Orific. ext. hervorragte. Auf seiner Oberfläche findet sich ziemlich gleichmäßige, nirgends stärker ulzerierte Bedeckung, die sich auch in zwei bis drei größere, auf der Vorderfläche befindliche, längs verlaufende Furchen hinein fortsetzt. Außerdem sind hier noch verschiedene quer respektive zirkulär verlaufende, kleinere Furchen wahrzunehmen, durch welche die Oberfläche ein leicht geripptes Aussehen erhält. Am untersten Ende prominieren einige kleine, bis ca. linsengroße, leicht durchscheinende Buckel (Cysten). Dieser längere Polyp hängt an

Fig. 2a.

Fig. 2b.

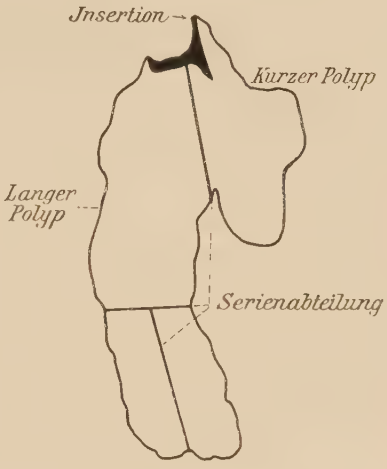

seinem Fußpunkte mit einem zweiten, kürzeren und dickeren zusammen, welcher wiederum aus zwei Teilen besteht; der eine ragt in der gleichen Richtung wie der große Polyp nach unten und ist glatt, der andere stellt eine nach der Seite hin gerichtete zapfenartige Vorwölbung dar. Die Oberfläche dieser Partie ist an den Seitenflächen leicht gefurcht und auch an der vorderen Fläche sind etwas unregelmäßige, ziemlich tiefe Furchen sichtbar. Von der Teilungsstelle der beiden Hauptpolypen ziehen sich nach beiden Seiten hin tiefere Spalten in die Substanz des Polypen.

Die Hinterfläche des ganzen Tumors ist im ganzen gleich beschaffen, das zapfenartige Stück vielleicht etwas stärker gefurcht. Die Insertionshöhe im Cervikalkanal war nicht genau festzustellen infolge der bestehenden Dilatation durch den Tumor.

Das Präparat wurde nun in gewöhnlicher Art gehärtet (Formalin, leider nicht Flemming, da es sich vorläufig nur um eine Probeuntersuchung handelte), und das unterste Stück des Polypen in Celloidin eingebettet. Mikroskopisch war es ein „fibröser Polyp mit wenigen cystischen Räumen", wie der in Vertretung des Chefs mit der Untersuchung betraute Assistent in seinem Bescheid schrieb. Erst als dann Herr Prof. Kaufmann später eine größere Zahl von Präparaten durchsah, wurde er auf einige Eigentümlichkeiten aufmerksam, die zu einer näheren Untersuchung aufforderten.

Zur genaueren Untersuchung wurde der Tumor in vier Teile zerlegt; Einbettung in Celloidin. Die nun angefertigten Serienschnitte hatten eine Dicke von 10—15 μ. Zur Färbung kam zum Teil die Eisenhämatoxylin-v. Giesonmethode, zum Teil die von Ribbert und Borrmann neuerdings sehr empfohlene Hämalaun-v. Gieson-Orangefärbung in Anwendung; letztere ist zwar etwas subtil und, wie mir scheint, nicht sehr haltbar, gibt aber dafür sehr schöne Bilder. Daneben wandte ich zum Nachweis von Hornsubstanz noch die Gramsche Methode (von Ernst empfohlen), die Keratohyalinfärbung mit Hämatoxylin-Eisessig und mit Pikrokarmin, an. Auch die Weigertsche Elastinfärbung wurde verwendet.

Mikroskopische Beschreibung: Dieselbe gebe ich für die beiden Polypen gesondert; ich beginne mit dem längeren, der im allgemeinen ziemlich gleichartige Verhältnisse bietet; er wurde in drei Teile zerlegt, von denen jedoch nur zwei in vollständigen Serien geschnitten werden konnten. Es ergaben sich nun folgende allgemeine Punkte:

Der ganze Charakter ist der eines Cervikalpolypen, was hauptsächlich aus den Drüsen zu erschließen ist, die in mäßig großer Zahl vorhanden sind und ein hohes Zylinderepithel mit basal stehendem Kern aufweisen. Der Grundstock wird gebildet durch mehr oder weniger lockeres, nicht sehr kernreiches Bindegewebe, dessen Fasern hie und da durch leichtes Oedem etwas auseinandergedrängt sind. Gefäße sind in ziemlich großer Zahl vorhanden, namentlich fallen an ihnen die häufig stark vergrößerten und auch vermehrten Endothelien auf; die Arterien sind dickwandig; der Füllungszustand ist meist gering.

Am Oberflächenepithel sind folgende allgemeine Verhält-

nisse zu konstatieren: Der Stiel und der oberste Teil des Polypen sind mit Zylinderepithel bedeckt, das einen ziemlich regelmäßigen, einschichtigen Ueberzug bildet (auch die Basis des später zu beschreibenden Polypen weist dieses Epithel auf). Die distale Partie dagegen ist vollständig von Plattenepithel bedeckt, das zum Teil ganz typischen Epidermischarakter aufweist, zum Teil von demselben allerdings einige Abweichungen zeigt, die wir später näher beleuchten werden. Wenden wir uns zuerst dem regelmäßigen Ueberzug zu, so können wir hier folgende Anordnung der Zellen unterscheiden:

1. Eine regelmäßige Basalschicht mit annähernd zylindrischen Zellen, deren Protoplasmaleib klein und deren Kern groß, ziemlich dunkel und länglich ist.

2. Eine mehrschichtige Partie polygonaler Zellen mit etwas hellerem Kern, größerem Protoplasmaleib und zum Teil typischen Interzellularbrücken.

3. Nun werden die Zellen immer platter, es treten Keratohyalinkörner darin auf, der Kern ist flach, klein, der Zellleib blaß, nur die Grenzen deutlich.

4. Oberflächliche Schicht; Kerne ganz dünn, spindlig, Zellbegrenzung undeutlich, im Giesonpräparat ist diese Zone gelblich gefärbt, die Hornfärbung ergibt aber kein ganz einwandfreies Horn. An einzelnen Stellen ist deutlich die Perlenbildung zu verfolgen; aber auch diese Gebilde geben keine positive Farbreaktion.

Diese Zellanordnung ist also ganz typisch epidermatisch, und auch weitere Beobachtungen geben für diese Anschauung die Bestätigung. Die Abgrenzung der Basalschicht gegen das unterliegende Stroma ist an einigen Stellen vollständig glatt und scharf und bildet eine gerade Linie; in anderen Partien jedoch sind die uns von der gewöhnlichen Epidermis her bekannten kurzen, sich zapfenartig ins unterliegende Gewebe senkenden Papillen vorhanden; auch hier ist die Grenzlinie überall vollständig scharf. [Stellenweise werden solche Papillen aber auch nur vorgetäuscht, indem (wohl infolge von Schrumpfung) die ganze Oberfläche leicht gewellt ist.] Zwischen diesen Papillen liegt meist ziemlich lockeres Bindegewebe, in welches feine Kapillaren hinaufsteigen. Die Dicke dieser regelmäßigen Oberflächenschicht wechselt hie und da, doch hält sie sich meist auf einem gewissen Durchschnittsmaße.

Eine weitere Art von Einsenkungen des Oberflächenepithels kommt ferner dadurch zu stande, daß dasselbe überall dort, wo

Drüsen an der Oberfläche münden, diese umwächst und nun selbst aktiv, von der Mündungsstelle aus, unter dem Drüsenepithel in die Tiefe dringt. Das Zylinderepithel der Drüsen wird also von dem Plattenepithel nach dem Lumen hin abgehoben und geht bald zu Grunde; auf Längsschnitten sieht man oft, wie sich zu beiden Seiten des Lumens der Plattenepithelkeil gegen den Fundus hin schiebt; ist er bis hierhin gelangt, so bleibt entweder noch ein kleines Lumen (hie und da mit Leukocyten gefüllt) bestehen, oder es fehlt ein solches vollständig, oder ist nicht in den Schnitt gefallen, und dann kann nur noch aus der Lage des Zapfens etc. darauf geschlossen werden, daß es sich hier um eine vollständig umwachsene, resp. ausgefüllte Drüse handeln muß (Fig. 3). Dieser Vorgang des Einwachsens in Drüsen ist nun in meinen Präparaten in den verschiedensten Stadien zu beobachten; das eine Mal sind die ersten Anfänge, dann wieder die beinahe vollständige Beendigung des Prozesses sichtbar. Die Drüsen verhalten sich verschieden: Ist die Mündungsstelle sehr eng und dringen dicke Epithelmassen in sie ein, so kann das Lumen ganz verschlossen werden; sezerniert nun das noch vorhandene Zylinderepithel, so kommt es selbstverständlich zu Cystenbildungen, indem sich das Sekret staut und die Drüse ausweitet; derartige Cysten finden sich namentlich an der Kuppe des Polypen in größerer Zahl und oft ziemlich großer Ausdehnung. Ein Analogon besitzt dieser Prozeß in der Bildung der Ovula Nabothi an der Portio. Das Vordringen des Plattenepithels in die Tiefe ist meist von einer (selten hochgradigen) Leukocytenreaktion im anstoßenden Gewebe begleitet; es sind meist Lymphocyten und polynukleäre Gebilde, die namentlich schön auf Längsschnitten um die Spitze des vordringenden Keils zu sehen sind (Fig. 3). Ein eigenmächtiges Eindringen des Oberflächenepithels, womöglich unter atypischer Wucherung, war nirgends zu beobachten.

In Fig. 4 bilde ich das soeben beschriebene Eindringen der Plattenepithelschicht in eine Drüse ab. Man sieht, wie hier das vordringende Epithel das Zylinderepithel von der Unterlage abhebt und vor sich herschiebt; auf dem vordringenden Zapfen sind noch einige Zylinderepithelreste sichtbar. Die enge Mündungsstelle der Drüse ist verschlossen, so daß sich der Drüsenrest dilatiert. Die Anordnung der Plattenepithelzellen entspricht ganz den Druckverhältnissen. Im engen Drüseneingang sind die Zellen dicht gepreßt; je weiter der Raum wird, desto größer, polygonal, bläschenförmig

werden die Epithelien; auch hier sind vielfache Interzellularbrücken und auch einige Perlenformationen zu beobachten. Gegen die cystische Höhle hin wird das Epithel wieder flacher. An der Grenze zwischen Platten- und Zylinderepithel besteht kleinzellige Infiltration.

Fig. 3.

Dieser Vorgang ist auf Längsschnitten sehr einfach und plausibel zu demonstrieren, bekommt man ihn aber z. B. auf Querschnitten zu sehen, so wird die Beurteilung bedeutend erschwert. Solche Bilder zeigten sich uns namentlich im Beginn der Serien, wo das epidermoidale, oft in kleine Falten des Polypen oder in Drüsen gewachsene Oberflächenepithel in Flachschnitten getroffen wurde. Wir glaubten anfänglich, hier Karzinombildung vor uns zu haben, aber die weitere Verfolgung der Serien klärte uns bald genug über die harmlosere Natur der Bilder auf. Auf Fig. 3 ist eine solche Partie zu sehen, wo das ziemlich dicke, epidermoidale Oberflächenepithel nach unten

hin seine regelmäßige Grenze gegen das Bindegewebe ändert; es sendet hier oft nur durch schmale Brücken miteinander anastomosierende, oft unregelmäßige Ausläufer zeigende Zapfen in die Tiefe: daneben liegen wieder Zapfenquerschnitte, die auf diesem Schnitt keinen Zusammenhang mit der Oberfläche zeigen, obschon auch sie in der Serie derartige Verbindungen besitzen. Solche rundliche Plattenepithelinseln liegen oft in größeren oder kleineren Gruppen zusammen. Die Epithelanordnung ist hier ganz dieselbe wie an der Oberfläche: außen, die kubische Basalzellschicht, darauf polygonale Zellen und in der Mitte (je nach der Größe des Zapfens) mehr oder weniger zahlreiche, platte, konzentrisch geschichtete Epithelien, mit Keratohyalin; auch Perlenformationen sind hier nicht so selten. In einigen dieser Querschnitte sind auch noch kleine Lumina vorhanden. Eine Atypie ist an den Zellen nirgends nachweisbar, in der scharf vom Bindegewebe sich abhebenden Basalschicht sind hie und da regelmäßige Mitosen sichtbar. Dicht daneben liegen auch einige kleine Drüsenquerschnitte; nur in ihrer Umgebung zeigt das umliegende Bindegewebe schwache Leukocytenreaktion, was mir sehr dafür zu sprechen scheint, daß wir es hier mit Drüsenfundis zu tun haben, die noch von der Plattenepithelinvasion verschont geblieben sind. (Die Infiltrationen weisen darauf hin, daß sich etwas oberhalb in der Serie die Spitze des eindringenden Plattenepithelkeils befinden muß.) Verfolgt man die Serie in die Tiefe, so schwinden auch die übrigen Zapfen mehr und mehr, es treten an ihre Stelle Drüsenfundi, und das Bild wird so ruhig, daß es schwer wird, ganz in der Nähe einen bösartigen Prozeß zu vermuten.

Fig. 4.

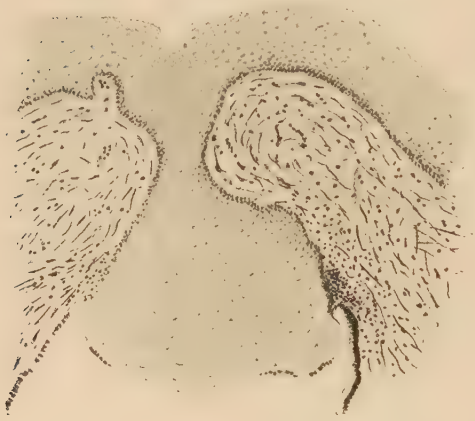

An Hand dieser genau beobachteten Stelle glaube ich also den von vornherein nicht unbegründeten Verdacht auf Karzinom verwerfen zu können und resümiere kurz noch einmal meine Gründe. Es sind dies:

1. Der absolut sichere Zusammenhang der Zapfen mit der Oberfläche.

2. Die in den Zapfen oft vorhandenen zentralen Lumina, die mit den Drüsenfundi kommunizieren.

3. Die im ganzen sehr ruhige und typische Anordnung des Epithels.

4. Das Fehlen atypischer Mitosen.

5. Die nur sehr geringe Infiltration des gegen die Zapfen scharf abgegrenzten Bindegewebes.

6. Da diese Vorgänge an verschiedensten Stellen des Polypen zu beobachten sind, würde schon die multizentrische Karzinombildung etwas auffallend sein müssen. Es fanden sich nämlich noch an anderen Stellen des Polypen ganz ähnliche Bildungen, wovon die eine (Fig. 5), da sie in dem nur provisorisch und nicht serienmäßig untersuchten Stück lag, die genauere Untersuchung der ganzen Umbildung veranlaßte. Auch dort lagen zwei Inseln in Gruppen zusammenstehender Epithelzapfen im Stroma unter der Oberfläche. Die obere, größere wies noch einen mäßig deutlichen Zusammenhang mit letzterer auf, während die untere, von ihr getrennt, ziemlich tief im Stroma steckte. Auch hier waren Zellanordnung, Bindegewebe und Infiltration etc. ganz gleich wie in der oben beschriebenen Partie, weshalb ich mich mit der Abbildung auch dieser Stelle begnüge und nur betone, wie wichtig eventuell für die Diagnosestellung in solchen Fragen die Serienverfolgung derartig unsicherer Stellen sein kann. Die relativ ruhige epidermatische Oberfläche ist fast in allen Präparaten zweier, die ganze Länge des Polypen einbegreifenden Serien zu sehen.

Ich wende mich nun zur Oberflächenbekleidung der anderen Seite, die ein etwas andersartiges Bild bietet, indem ich in der Beschreibung vom Stiel zur Kuppe fortschreite (s. Fig. 2 b).

Der Stiel trägt wieder das normale, kurzzylindrische, einschichtige Zylinderepithel, das auf einem ziemlich kernreichen, stellenweise infiltrierten Stroma sitzt. Bald macht sich nun an der Oberfläche eine gewisse Fältelung bemerkbar, wodurch sich Höhen und Täler bilden, die auf die Regelmäßigkeit des Epithels einen gewissen Einfluß haben. Das anstoßende Bindegewebe ist sehr kernreich, locker, enthält zahlreiche Leukocyten, Plasmazellen und viele Kapillaren mit großen blassen Endothelien. Nun tritt plötzlich (Fig. 6a) eine neue Zellart unter das einschichtige, noch zusammenhängende Zylinder-

epithel. Es sind blasse, ziemlich große Zellen mit relativ kleinem Protoplasmaleib und großem Kern, der meist zwei Kernkörperchen aufweist. Anfangs sind diese Zellen nur in einzelnen Haufen in den Falten vorhanden, bald aber bilden sie eine, unter dem ganzen Epithel sich hinziehende, zusammenhängende Schicht, deren Abgrenzung gegen das Stroma viel deutlicher und schärfer (Fig. 6 b) ist als gegen das Zylinderepithel, zwischen das sie sich hineinzwängen. Gegen die Kuppe hin wird diese Schicht immer breiter und das oben aufsitzende

Fig. 5.

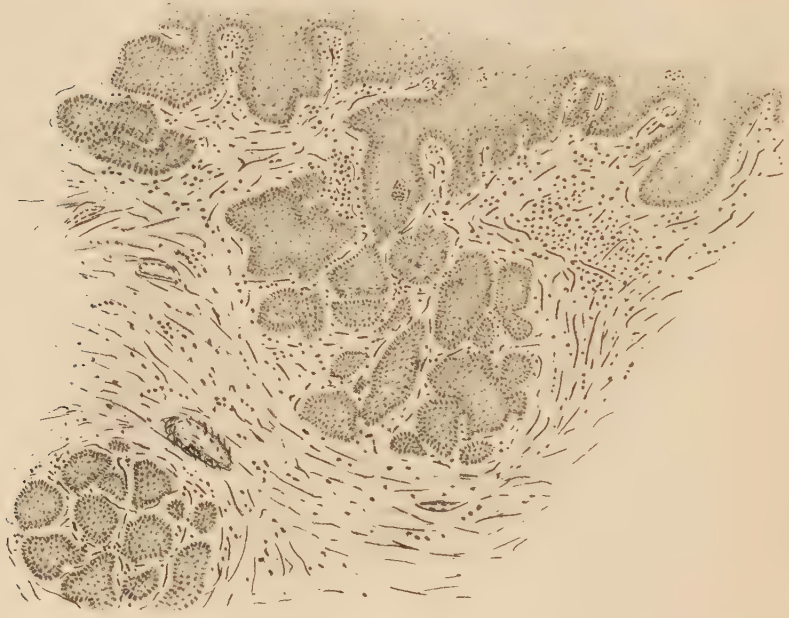

Zylinderepithel wird immer unregelmäßiger, sowohl bezüglich der Form als der Kontinuität. So sind bald nur noch einzelne, in büschelförmigen Gruppen zusammenliegende Zylinderzellen mit undeutlich konturiertem, kommaförmigem Kern zwischen diesen großen, blassen Zellen sichtbar; sie sind durch letztere meist ganz von ihrem Standort an die Oberfläche abgedrängt und machen den Eindruck einer dem Tode verfallenen Zellart. Die jungen Zellen dominieren zuletzt vollständig und gehen gegen die Kuppe hin kontinuierlich in die epidermatische Schicht über. Dieser Prozeß spielt sich fast ausschließlich an der Oberfläche ab; die Drüsen sind in dieser Gegend nur an den

Fig. 6a.



Fig. 6b.



Fig. 6c.



Mündungsstellen beteiligt; hier scheint die neugebildete Zellart eine gewisse Tendenz zu besitzen, unter Verdrängung des Zylinderepithels in diese einzudringen. Auch von diesem Vorgang habe ich ein Bild gegeben (Fig. 6 c). Mitosen sind auch hier nur in geringer Anzahl zu sehen. Das Stroma ist namentlich dort, wo der Kampf beider Zellarten am stärksten ist, sehr kernreich; auch hier sind zahlreiche Kapillaren mit großen blassen Endothelien bis an die Oberfläche zu verfolgen. (An einigen Stellen sind sogar [artifizielle?] Blutaustritte ins Gewebe zu stande gekommen.) So groß nun auch die Aehnlichkeit der neuen Zellschicht mit den eben erwähnten Endothelien auf den ersten Blick zu sein scheint, so kann doch nirgends ein sicherer Uebergang dieser beiden Zellarten ineinander nachgewiesen werden, welche Vermutung sich uns anfänglich aufgedrängt hatte. Dagegen bin ich nach längerer Untersuchung dazu gekommen, die Vorgänge am Epithel dieser Seite als ein früheres Stadium des an der anderen Seite fast ganz vollendeten Epidermisierungsprozesses aufzufassen, wobei ich mich namentlich auf folgende Argumente stütze:

1. Auf den allmählichen Uebergang des neugebildeten Epithels in das epidermoidale Oberflächenepithel der Kuppe.

2. Die auch hier (auf dieser Seite) schon sich bemerkbar machende Tendenz des Oberflächenepithels, in die Drüsen einzudringen;

3. das allerdings sehr spärliche Vorhandensein ganz ähnlich degenerierter Zylinderepithelreste an einigen Stellen der Oberfläche des epidermoidalen Ueberzugs der anderen Seite, was hier noch nachträglich erwähnt werden muß.

Bevor ich nun mein definitives Urteil über die Veränderung abgebe, gebe ich noch die Beschreibung des zweiten, kleineren Polypen, um alle Vorgänge womöglich vom gleichen Gesichtspunkt aus beurteilen zu können.

Der kleinere, an der Basis des größeren, nahe dem Insertionspunkte (s. Fig. 2) sitzende Polyp weist im allgemeinen ähnliche Verhältnisse auf wie dieser. Auch hier sind größere Partien der Oberfläche epidermisiert und bieten den oben beschriebenen ganz ähnliche Bilder, wie Einwuchern, resp. Umwachsung von Drüsen etc.; nur noch wenige Bezirke der Oberfläche tragen Zylinderepithel. Daneben finden sich hier aber noch interessante Drüsenveränderungen, auf die noch näher eingegangen werden muß.

In der Gegend der Serie, die mit der (bei der makroskopischen Beschreibung erwähnten), zapfenförmigen Erhebung des Polypen zusammenfällt, senken sich einige stark verzweigte, lange Drüsen tief ins Innere des Polypen ein; sie sind sowohl vermehrt als gewuchert und zeigen verschiedene Eigentümlichkeiten:

1. Wächst von allen Seiten her das epidermatische Oberflächenepithel gegen die Drüsen heran, und indem sich der nun schon mehrfach erwähnte Prozeß der Drüsenumwachsung auch hier abspielt, kommt es, da die Drüsen viel länger und stärker verzweigt sind als am größeren Polypen, zu sehr verwirrenden und unregelmäßigen Bildern, wodurch die genaue Verfolgung einzelner Drüsen beinahe unmöglich wird.

2. Während dieser Vorgang sich namentlich in der Gegend der Drüsenmündungen abspielt, weisen nun aber auch die tieferen Drüsenteile auffallende Veränderungen auf. So stößt man an verschiedenen Stellen auf Partien wie die in Fig. 7 abgebildete. Dieselbe liegt tief im Fundus einer der längsten Drüsen. Die Drüsenwand zeigt in der Umgebung starke Faltung und auf den papillenartigen Vorsprüngen sitzt ein im allgemeinen schönes, regelmäßiges Epithel von cervikalem Charakter. An der uns beschäftigenden Stelle findet sich nun plötzlich ein ganzes Konglomerat von zum Teil hohlen, zum Teil soliden Zapfenquerschnitten, deren Epithel dem der früher beschriebenen Zapfen (des Oberflächenepithels) ganz ähnlich ist; auch hier ist die Anordnung konzentrisch, die äußersten Zelllagen sind am stärksten tingiert, die innersten am schwächsten; die ersteren stehen senkrecht zur M. propria, die letzteren eher parallel. Oft, namentlich bei sehr engem oder fehlendem Lumen, kommt ein zwiebelschalenartiger Bau zu stande. In einzelnen Lumina sind noch Zylinderepithelien oder deren Reste vorhanden. Was die Lagerung dieser Querschnitte betrifft, so muß gesagt werden, daß sie gegen das Bindegewebe scharf abgegrenzt sind, während sie mit dem Epithel in nahem Konnex zu stehen scheinen. Das Stroma dieser Partie ist rein bindegewebig, zwischen den starken Bindegewebszügen liegen nur einzelne größere Gefäße und Kapillaren; Gefäße und Lymphspalten sind von hier aus auch überall in die zwischen den Zapfenquerschnitten liegenden bindegewebigen Septen hinein zu verfolgen. Die Ausdehnung der Stelle beträgt in der Serie ca. 70 Schnitte; auf dem ersten Schnitt, auf dem sie erscheint, liegen nur wenige Querschnitte noch frei im Hauptdrüsenlumen, auf den folgenden Schnitten mehrt sich ihre Zahl und zugleich rücken sie vom Lumen gegen die Wand, mit der sie

bald innige Beziehungen eingehen. Das Bild (Fig. 7) stellt den Höhepunkt der Ausdehnung dar, dann nimmt die Zahl wieder ab, die letzten Querschnitte verschwinden ganz allmählich im Bindegewebe der Hauptdrüsenwand. Nach keiner Richtung hin war in der Serie eine augenfällige Verbindung mit benachbarten ähnlichen Bildungen

Fig. 7.

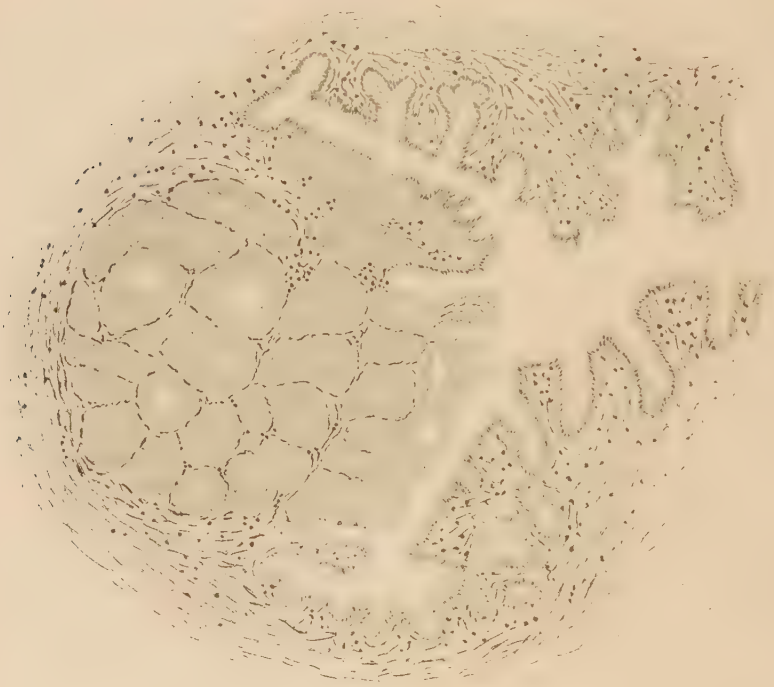

oder gar mit der Oberfläche nachweisbar. Nun drängten sich uns zwei Hauptfragen auf, nämlich:

1. Lassen sich wirklich gar keine Verbindungen mit ähnlichen Veränderungen oder auch mit der Oberfläche nachweisen?

2. Wie kommen diese Zapfenbildungen zu stande?

Um die erste Frage zu erledigen, galt es nun vor allem, das Drüsenepithel, das nach unserer Erfahrung den Epidermisierungsprozeß (mit dem dieser Herd doch eine große Aehnlichkeit aufweist) in die Tiefe leitet, nochmals nach allen Richtungen hin genau nach Zusammmenhängen zu untersuchen und dabei stellte sich heraus,

daß allerdings grobe Verbindungen fehlen; dagegen fand sich an vielen Stellen unter dem Drüsenepithel eine zweite epithelartige Schicht, die sich aus einer meist einreihigen Zelllage zusammensetzt, jedoch stellenweise auch mehrschichtig werden kann (vgl. Fig. 8). Diese Zellen sind ziemlich groß, blaß und mit deutlich begrenztem Kern versehen. Sie liegen ohne Spalten dicht unter dem Zylinderepithel, das überall, wo die Schicht sich findet, zu atrophieren scheint, indem die Kerne schrumpfen und sich intensiver färben. Gegen das Bindegewebe sind die neuen Zellen sehr gut abgegrenzt, oft erscheint eine deutliche M. propria, was mir sehr für den engen Zusammenhang mit dem Drüsenepithel zu sprechen scheint. An vielen Stellen verschwindet die Zellschicht dann plötzlich, um vielleicht irgendwo in der Nähe bald wieder aufzutauchen. Sie ist am Eingang in die Hauptdrüsen fast konstant vorhanden, in der Tiefe viel seltener. Gerade in der Nähe unseres fraglichen Herdes ist sie jedoch ziemlich häufig und auf größeren Strecken oft auch mehrschichtig sichtbar, ohne daß ein sicherer fortlaufender Zusammenhang mit der Oberfläche festgestellt werden könnte. Im anstoßenden Bindegewebe sind nun noch zu erwähnen eine große Zahl hyperplastischer Kapillaren; namentlich die Endothelien sind stark vergrößert und gleichen zum Teil sehr stark den eben beschriebenen Zellen. Ein deutlicher Uebergang der einen in die andere Zellart war aber nicht zu finden, gerade so wenig wie damals am Oberflächenepithel. Viel richtiger scheint mir die Annahme zu sein, die neue Zellschicht hänge einesteils mit dem Drüsenepithel, und andernteils mit dem Konglomerat von Zapfenquerschnitten in jenem Drüsenfundus zusammen. Ein lückenloser Zusammenhang des Konglomerats mit der Oberflächenepidermis durch die betreffende Zellschicht ist aber auch nicht sicher nachzuweisen gewesen.

Fig. 8.



Für die Beantwortung der zweiten Frage, betreffend die Ent-

stehung des in Fig. 7 abgebildeten und ähnlicher Herde, haben wir nun schon einige Anhaltspunkte bekommen, indem wir soeben festgestellt haben, daß die subepitheliale Schicht gerade in der Nähe dieser Stellen meist deutlich vorhanden ist, während sie in ruhigeren Bezirken fehlt. Des weiteren ist wichtig die enge Verbindung des Drüsenzylinderepithels mit der neuen Schicht. Die Tatsache, daß in den Lumina der Querschnitte (in Fig. 7) hie und da noch Zylinder-

Fig. 9.

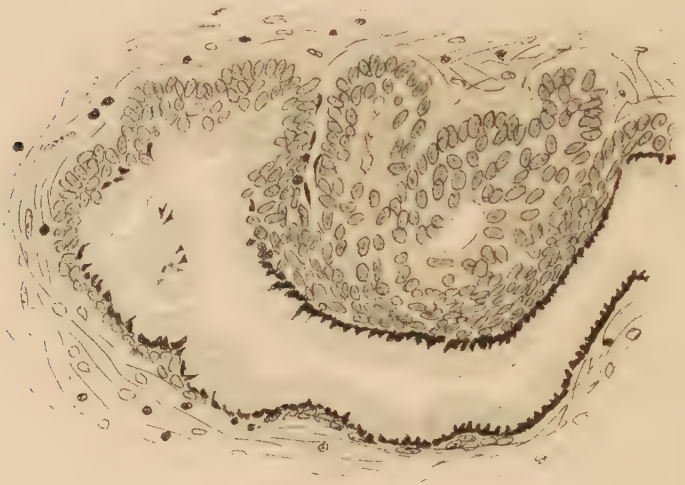

Fig. 9 entspricht Nr. 1 der Fig. 10.

epithel vorhanden ist, legt den Gedanken nahe, es handle sich um umwachsene und degenerierte Drüseneinsenkungen und -buchten, wobei die subepitheliale Schicht eine Rolle spielen könnte. Dies war an dem großen Herd nicht mehr zu prüfen und so verfolgte ich denn einen kleineren, ganz in der Nähe, auf demselben Schnitt gelegenen durch die Serie (Fig. 9 u. 10). Hier befinden sich im subepithelialen Gewebe einer ziemlich stark vorgebuchteten Papille zwei Zapfenquerschnitte von rundlicher Form; jeder zeigt ein kleines zentrales Lumen; das Epithel ist in der bei Fig. 7 beschriebenen Art angeordnet (außen kubische, innen polygonale bis platte Zellen). Beim Verfolgen der Serie tritt nun bald in beiden Lumina zylindrisches Epithel auf, und bald zeigt sich auch eine Kommunikation des Lumens mit dem Hauptdrüsenlumen. Auch weitere derartige, in der Nähe liegende, scheinbar abgeschlossene Bildungen entpuppen

sich auf diese Weise als Ausstülpungen der Hauptdrüse. Die in der Umgebung wieder deutlich sichtbare subepitheliale Schicht wird unmittelbar vor ihrem Uebergang in die Partie, die deutlich zu kon-

Fig. 10.

statieren ist, mehrschichtig und ist dann von der die Querschnitte bildenden Zellart nicht mehr zu unterscheiden. Diese Tatsachen erhärten also unsere oben ausgesprochene Annahme, daß die in den Drüsen oft vorhandene subepitheliale Zellschicht 1. mehrschichtig werden und 2. einzelne Drüsenausbuchtungen umwachsen und das Drüsenzylinderepithel zum Schwund bringen kann.

Diesem Prozeß verdankt auch die in Fig. 7 abgebildete Veränderung ihre Entstehung.

Zuletzt interessiert noch besonders die Art des Uebergangs der subepithelialen Schicht in das Epithel, welcher Vorgang an den verschiedenen Abbildungen (6a, 6b, 6c, 7 u. 9) zu sehen ist. Stellenweise, so z. B. in Fig. 6a, ist die Grenze ziemlich leicht zu ziehen, während sehr oft (6b, 6c, 7, 9) der Uebergang sich sehr allmählich vollzieht, so daß man die Möglichkeit in Erwägung ziehen kann, ob nicht die Zylinderzellen selbst eine Umdifferenzierung eingehen. Zu dieser Ueberlegung drängt mich nicht nur die Aehnlichkeit einzelner Zellen, namentlich in Fig. 6b u. 6c, mit beiden Epithelarten, sondern auch das Fehlen einer größeren Zahl von Mitosen, die doch vorhanden sein sollten, wenn es sich wirklich um neu entstehende Zellen handelte. Die umgebildeten Zellen suchen die vom Prozeß noch verschonten Zylinderepithelien zu verdrängen und zu erdrücken, was ihnen meist auch gelingt.

Nun sind wir beim Punkt angekommen, wo es nötig wird, die an den beiden Polypen besprochenen Veränderungen zusammenzufassen und zu erklären, wobei namentlich die Epithelverhältnisse berücksichtigt werden müssen.

Die Polypen sind fibröse Cervixpolypen von einfachem Bau; als solche tragen sie an ihrer Basis kurzzylindrisches Oberflächenepithel. Auch die Drüsen entsprechen dort, wo sie noch normal sind, dieser Natur vollständig. Die Oberflächenbekleidung besteht nun aber an beiden Polypen großenteils aus epidermatischem, geschichtetem Epithel, das mit dem auf derartigen Neubildungen bekannten übereinstimmt, sowohl bezüglich der Anordnung, als der flächenhaften Ausbreitung unter Verdrängung des normalen Zylinderepithels und mit der Tendenz zur Umwachsung und Ausfüllung der Drüsen.

Während die Epidermisierung an der einen Seite des größeren Polypen fast vollendet ist, ist sie an der anderen Seite desselben und auf dem kleineren Polypen noch in der Entwicklung begriffen. Die Identität beider Vorgänge ist oben (S. 402) festgestellt worden, und es fragt sich nun, ob noch irgendwo der Entstehungsmodus nachweisbar sei. An der Oberfläche ist dies nirgends mehr der Fall; hier kann höchstens die Art der Ausbreitung studiert werden, die auf dem Wege der Unterschichtung stattfindet. Dagegen ist die Entwicklung sowohl an der einen Seite des großen wie am

kleinen Polypen noch nicht vollendet und hier in verschiedenen Stadien zu sehen. Die Beschreibung dieses Vorgangs findet sich auf S. 399/400 und es wäre nun noch seine Deutung zu geben. Bevor ich hieran gehe, ist noch ein wichtiger Punkt zu erörtern. In der Beschreibung wird jedermann die große Aehnlichkeit der subepithelialen Schicht der Oberfläche mit der des Drüsenepithels aufgefallen sein. Die Bildung geschichteter, aus plattenepithelähnlichen Zellen bestehender Komplexe in den Drüsen des kleinen Polypen findet an der Oberfläche sehr große Analogien und ich bin der Ansicht, daß wir es am Oberflächen- und am Drüsenepithel mit zwei gleichartigen Prozessen zu tun haben, die beide die Epidermisierung zur Folge haben. Und hieraus ergibt sich für uns die Berechtigung, auf die ja auch ontogenetisch begründete Identität oder Gleichwertigkeit von Oberflächen- und Drüsenepithel zu schließen, obschon zu bedenken ist, daß es sich hier um einen Polypen handelt, so daß dieser Befund nur mit Vorsicht auch auf den normalen Uterus übertragen werden darf.

Die nunmehr also noch zu beantwortenden Hauptfragen sind:

1. Welche Zellart bildet den Ausgangspunkt des Epidermisierungsprozesses?

2. Was ist über den Charakter der beschriebenen Vorgänge zu sagen?

ad 1. An der Oberfläche können höchstens an der in Fig. 6a und b abgebildeten Partie hierüber Studien gemacht werden, da sonst der Prozeß schon zu weit vorgeschritten ist; da wir jedoch oben eine Identität des Vorgangs am Oberflächen- und Drüsenepithel festgestellt haben, so dürften sich auch die Drüsen für unsere Beobachtungen eignen.

Wichtig ist vor allem, die Herkunft der subepithelialen Zellschicht kennen zu lernen, indem diese, wie oben ausgesprochen wurde, augenscheinlich einen großen Anteil an dem späteren Zustandekommen der Epidermisierung hat. Hier gibt es nun nur zwei Möglichkeiten: entweder stellt sie eine Neubildung dar, die vom Endothel der Kapillaren Saftspalten ausgeht und also in Zusammenhang steht mit den oben mehrfach erwähnten hyperplastischen Kapillaren; oder sie ist aus dem ursprünglich zylindrischen Epithel hervorgegangen und dann gibt es nur eine Erklärung des Vorgangs, die Metaplasie.

In der Beschreibung wurde stets der sehr innige Zusammen-

hang der betreffenden Zellen mit dem Epithel betont, während ein deutlicher Uebergang von Gefäßen in diese Schicht nie gefunden wurde; für mich steht der Konnex mit dem Zylinderepithel ganz fest. Immerhin habe ich mich in der Literatur nach derartigen Endotheliomfällen umgesehen, habe jedoch nur bei Amann [16] Aehnliches gefunden. Dieser bildet in einem Fall den meinigen ganz ähnliche Veränderungen ab; es handelte sich dort um einen deutlichen Zusammenhang der Neubildung mit Neubildungen der Gefäßendothelien, weshalb er den Fall als Endotheliom resp. Sarkokarzinom bezeichnet. Amann hat jedoch viel stärkere Gefäßveränderungen konstatiert als ich; obschon ich ebenfalls meist stark gewucherte Endothelien beschrieben habe, fehlen doch wirkliche Endothelstränge. Da in meinem Fall zudem noch der Zusammenhang der neugebildeten Schicht mit der Epidermisierung besteht, so glaube ich, mit viel größerem Recht den Vorgang als eigentliche Metaplasie auffassen zu dürfen.

Diese Auffassung entspricht auch der allgemein herrschenden, indem die meisten Autoren kurzweg von durch Metaplasie umgewandeltem Epithel auf Polypen sprechen.

Von speziellen Untersuchungen hierüber sind mir nur die von Eichholz [32] bekannt, der jedoch durch experimentelle Untersuchungen dazu geführt wird, in den meisten der bekannten Fälle nicht Metaplasie, sondern ein Herüberwachsen von Plattenepithel aus der Nachbarschaft anzunehmen. In meinem Fall nun glaube ich jedoch entschieden eine Metaplasie annehmen zu dürfen, besonders weil die Epidermisierung ja von der Kuppe des Polypen ausgeht, der Stiel dagegen überall noch Zylinderepithel trägt. Eine primäre Implantation von vaginalem Epithel auf die Kuppe scheint mir besonders deshalb nicht plausibel zu sein, weil mit dieser Annahme die isolierten metaplastischen Herde in den Drüsenfundi nicht zu erklären wären. Meiner Meinung nach sind die in Fig. 6 a und b abgebildeten, neuen, inter- und subepithelialen Zellen die Uebergangszellen zum Epidermisepithel; sie verdanken ihre Entstehung einer metaplastischen Umwandlung des durch chronische Reize getroffenen Zylinderepithels. Ob diese Metaplasie an den Mutter- oder erst an den neugebildeten Tochterzellen stattfindet, ist leider kaum mehr zu sagen, da (ev. infolge mangelhafter Fixierung?) reichlichere Mitosen fehlen, die wohl vorhanden sein müßten, wenn

eine rege Neubildung junger Zellen stattfinden sollte. Fehlende Mitosen, auch bei genügender Fixierung, lassen eher eine Umbildung der Zylinderepithelien selbst annehmen. Das neugebildete Epithel hat eine große Wachstumsenergie, es verdrängt die noch übrig bleibenden Zylinderepithelien, schneidet ihnen die Ernährung ab und bringt sie so zum Schwund. Die Tendenz zur Unterschichtung und zum Einwachsen in die Drüsen fehlt bei diesem jungen Epithel übrigens noch fast völlig; sie tritt erst auf, wenn letzteres in der Entwicklung weiter fortgeschritten ist.

ad 2. Der Charakter dieser Veränderungen kann einstweilen kaum als bösartig angesehen werden, indem sich alle anfangs verdächtig scheinenden Momente als harmlos erwiesen haben. Es fehlt das atypische Wachstum, bösartige Einbrüche ins Gewebe oder in Gefäße und Drüsen; dazu fehlen massenhafte und besonders atypische Mitosen und Infiltrate. Selbst die suspekte Partie mit Drüsenwucherung am kleinen Polypen ermangelt des malignen Charakters. Hiermit ist allerdings nicht zu leugnen, daß sich später vielleicht ein Karzinom auf diesem zur Charakteränderung neigenden Epithel hätte entwickeln können.

Der Vollständigkeit halber muß ich, ehe ich mit der Besprechung der einschlägigen Literatur beginne, noch beifügen, daß ich auch der eventuell tuberkulösen Natur der Veränderung nachgegangen bin. Von Prof. Bulius in Freiburg bin ich namentlich auf diesen Punkt aufmerksam gemacht worden. Diese Form der Tuberkulose ist bekanntlich zuerst von v. Franqué [19] beschrieben worden, welcher Autor ganz besonders vor Verwechslung dieser Krankheitsform mit Karzinom warnt, da besonders die infiltrierende Tuberkulose häufig gar nicht auf den ersten Blick zu erkennen ist, namentlich wenn Riesenzellen etc. nur spärlich vorhanden sind. Auch Keitler [17] erwähnt diese Aetiologie und Herr Dr. Wallart hatte die Freundlichkeit, mir im Basler Institut gewonnene Präparate von Uterustuberkulose mit Epidermisierung zu zeigen, die zum Teil ganz den von Altertum [18] publizierten Bildern entsprechen. In meinem Fall war es jedoch nicht möglich, auch nur die geringsten Anhaltspunkte für Tuberkulose zu finden.

Die Literatur über dieses Gebiet weist verschiedene Publikationen auf, die sich mit, den unsrigen, ganz ähnlichen Befunden

beschäftigen und zwar sind es sowohl Veränderungen auf Polypen als an der Uterusschleimhaut selbst, die hier beschrieben werden. Die Mitteilungen sind jedoch leider meist etwas kurz gehalten, obwohl bei einem Versuch, in diesen komplizierten Verhältnissen klar zu sehen, Beschreibung und Untersuchung nicht genau genug sein können. So ist es ziemlich schwierig, die verstreuten Beobachtungen, die unter verschiedenen Gesichtspunkten publiziert sind, zu sammeln und richtig zu beurteilen.

Die ältesten derartigen Aeußerungen über Epithelveränderungen stammen von Klob, der in seinem alten, immer noch guten Lehrbuch [20], dieselben als Folgeerscheinungen chronischer (meist seniler) Katarrhe erwähnt. Williams bildet in seiner Monographie [21] einen Schleimpolypen der Cervix ab (Fall XXVII), „der im Stielteil gesund, im polypösen Teil krebsig degeneriert" ist. Die Kuppe ist mit einem Plattenepithelüberzug bedeckt, der Fortsätze ins Stroma aussendet, die sogar „in einzelne Drüsen einbrechen". Das Plattenepithel ist also auch hier auf die Kuppe beschränkt, der Stiel trägt Zylinderepithel. Nach Williams' Ansicht bilden die gewucherten Drüsen den Ausgangspunkt. Leider ist die Abbildung nicht ganz eindeutig und nähere Details fehlen, so daß das Interessante, das „Einbrechen in die Drüsen" und somit auch die Malignität nicht objektiv beurteilt werden kann.

Auch Billroth [22] gibt nur kurze Andeutungen über derartige Vorgänge. In einer 1884 erschienenen Notiz beschreibt Küstner [23] eine augenscheinlich metaplastische Umwandlung des Oberflächenepithels auf fünf Cervikalpolypen. Er konstatiert allmählichen Uebergang des einschichtigen Zylinderepithels in mehrschichtiges Epithel; nirgends Riffzellen. Sonst enthält er sich einer näheren Beurteilung.

Amann jr. bespricht in seiner Abhandlung über die Neubildungen der Cervikalportion des Uterus (1891) ganz ähnliche Dinge (l. c.). So beobachtete er einen Polypen mit Zylinderepithelbelag; an einzelnen Stellen deutliche Metaplasien in Plattenepithel, an anderen kleine Epithelverdickungen als erste Anfänge. Er sah auch oft stark verlängerte Epithelzellen, die ganz unregelmäßig ins Bindegewebe ragen, und in letzterem wieder Zellen, von denen schwer zu sagen ist, ob sie epithelialer oder bindegewebiger Natur sind. Die unter der Oberfläche liegenden Partien sind gegen das Epithel oft undeutlich abgegrenzt; hier finden sich längliche aneinander liegende Zellen, die größer sind als Bindegewebszellen.

Den Fall von Endotheliom habe ich oben erwähnt.

Ferner beobachtete Amann bei einem auf ektropionierte Cervixschleimhaut herübergewachsenen Portiokarzinom Metaplasien des Zylinderepithels in den Cervikaldrüsen, daneben auch Unterwachsung des Zylinderepithels durch Plattenepithel. Aehnliches sah er in einem Cervixkarzinom. Er glaubt, „die atypische Proliferation des Deckepithels der Cervikalschleimhaut bilde den Beginn der Erkrankung; sie entspreche anfangs einem rein entzündlichen Vorgang, der für verschiedene Organe als Schleimhautverhornung beschrieben ist". Er nimmt den Ausgang vom Drüsenepithel zwar als selten, aber vorkommend, an. Ruge und Veits z. T. ähnliche Bilder entbehren der vollständigen Klarheit. Einen Fall von Schleimhautverhornung des Uterus brachte 1894 v. Rosthorn in der Festschrift der deutschen Ges. f. Gebh. u. Gyn. [24]. Trotzdem es sich hier um Veränderung der Uterusschleimhaut selbst handelte, erwähne ich denselben, da er große Aehnlichkeit mit dem meinigen bietet. Bei der mikroskopischen Untersuchung des äußerlich wenig veränderten Uterus zeigte sich überall eine starke Wucherung von Plattenepithel, das, mehrfach geschichtet, von der Oberfläche in die Tiefe wucherte. Die Oberfläche war deutlich verhornt, abschilfernd; Kankroidperlen. Auffallend viele Mitosen (Knäuel- und Tonnenformen, wie Amann sie abbildete) besonders in den Randzonen der Zapfen. Hie und da im Stroma kleinere kleinzellige Infiltrate. Der Autor spricht seinem Fall keine absolute Malignität zu, sondern hält ihn nur für suspekt und äußert den Wunsch nach ähnlichen Mitteilungen.

Einen Uterus mit zahlreichen maligne degenerierten Polypen zeigte Mackenrodt 1894 in der Berl. Ges. f. Gebh. u. Gyn., ohne nähere histologische Details zu geben [25].

In der gleichen Gesellschaft demonstrierte Geßner 1895 [26] einen Uterus, in dem neben z. T. gutartigen Polypen auch solche vorhanden sind, die an der Basis karzinomatös degeneriert sind; exzessive Drüsenwucherungen, daneben vollkommen solide Krebszapfen und dazwischen noch wohlerhaltene Drüsen mit einschichtigem Epithel. Auch hier fehlen leider nähere histologische Details. Das gleiche ist der Fall bei einem karzinomatös degenerierten Cervixpolypen, den Geßner 1896 in der Arbeit über Wert und Technik des Probecurettements bringt [27]. G. Winter schreibt 1897 in seiner gynäk. Diagnostik [28] über karzinomatös degenerierende Polypen u. a.: „Es sei hier noch auf die bei Polypen leicht vorkommende Verwechslung

der Epidermisierung mit Karzinom (das er als nicht so häufig bezeichnet) hingewiesen. Die epidermoidalen Massen dringen oft bei Polypen in den Drüsen bis an die Basis derselben vor. Die Erfahrung, daß epidermoidale Epithelmassen gerade Polypen tiefer durchsetzen und das Fehlen einer ins Gewebe wuchernden Epithelmasse geben den Unterschied im Vergleich zum Krebs." Auch an anderer Stelle wird auf die für Ungeübte leicht mögliche Verwechslung von einfacher Epidermisierungswucherung mit Karzinom hingewiesen.

1900 publizierte Keitler 2 Fälle von Epithelveränderung auf Polypen (l. c.). Der eine zeigt nach Beschreibung und Abbildungen mit dem meinigen große Aehnlichkeit. Epithel einschichtig, zylindrisch, mehrere Cysten. An einer Stelle mehrschichtiges Plattenepithel, verhornend. Uebergang zum Zylinderepithel ziemlich scharf und unvermittelt; scharfe Abgrenzung von Epithel und Stroma, doch auch allmählichere Uebergänge und Infiltrate. Das Plattenepithel umfließt die Drüsen, so daß oft Hohlräume mit Zylinderepithelauskleidung entstehen. Oft fehlt letztere auch gänzlich. Ein Zapfen wächst gegen eine Drüse und „bricht in sie ein"; oft auch Konfluenz solcher Zapfen, begleitet von Infiltration. Der exstirpierte Uterus wies jedoch nur Endometritis und einige kleine Schleimhautpolypen, kein Karzinom auf. Ganz ähnlich war der zweite Fall.

In V. A. erschien 1901 eine Arbeit von E. Meyer [28]. Die der Beschreibung beigegebenen Abbildungen entsprechen z. T. auffallend meinen Bildern. Es werden sowohl hohle als solide Zapfen erwähnt. Meyer kommt dazu, ein Drüsenkarzinom anzunehmen, wobei eine Umbildung der Drüsenepithelien eine Rolle spiele, die aber als Pseudometaplasie aufzufassen sei, indem die ursprünglich zylindrischen Zellen durch mechanische Verhältnisse platte oder polygonale Form angenommen hätten. Aechte Metaplasie wäre nach Meyer nur am Oberflächenepithel möglich, in den Drüsenzellen scheint sie ihm unmöglich zu sein. Seine Plattenepithelbefunde zählt er zum Karzinom, da er ein Eindringen in die Muskulatur, Durchbrechung der M. propria und starke Infiltration konstatiert habe. Die abgebildeten Stellen lassen an dieser Diagnose einigermaßen zweifeln.

Krömer beschreibt in seinen „Untersuchungen über den Gebärmutterkrebs" 1902 [30] u. a. einen Polypen der Corpus-Cervixgrenze (Fall 74): „An der Oberfläche und in den tiefen Spalten ist die Karzinombildung zu verfolgen. Zylinderepithelmetaplasien zu einer

geschichteten Decke aus polyedrischen Zellen. Die Zellen verlieren die hohe Zylinderform und das klare Protoplasma, werden rund und oval. Beginn an der Oberfläche und Eindringen in die Drüsengänge. An einzelnen Stellen Metaplasien in den Drüsen selbst. Außerdem wird das Drüsenepithel noch aktiv, indem es in die Tiefe dringt und die Drüsen umwuchert, so daß die geschichteten Epithelmassen die Drüsenschläuche umfließen unter Durchbrechung der M. propria. Das Zylinderepithel wird schließlich durchbrochen oder erdrückt."

Aehnliches fand Krömer bei einem zweiten Fall (83).

Aus seinen Beobachtungen geht hervor, daß auf karzinomatös werdenden Schleimpolypen sowohl Oberflächen- als Drüsenepithel den Ausgangspunkt bilden können, da letzteres nur eine Modifikation des ersteren sei.

In einer Nummer der Deutsch. med. Wochensch. 1905 fand ich schließlich noch das Referat eines Vortrags von Herrn Prof. Bulius in Freiburg über einen ähnlichen Fall [31]. Es handelte sich um eine klimakterische, karzinomverdächtige Frau. In der Schleimhaut fanden sich zahlreiche Hohlräume mit einschichtigem Zylinderepithel; um dieses lagen jeweils 4—6 Schichten kubischen Epithels, das an einzelnen Stellen auch an der Oberfläche vorhanden war, dabei keinerlei Reizzustand des interstitiellen Gewebes, und auch nirgends Vordringen der kubischen Zellen in dasselbe. Es handelte sich nach der Ansicht des Autors um eine Schleimhautverhornung im Sinne Rosthorns, bei der von Ungeübten auch an Karzinom gedacht werden könne. Herr Prof. Bulius, den ich darauf um weitere Details über den Fall fragte, hatte die große Liebenswürdigkeit, mir eine seiner Abbildungen zu zeigen; dieselbe weist sehr schön die oben beschriebenen Veränderungen auf, die denen meines Falles sehr ähnlich sind, allerdings etwas regelmäßiger; ich möchte beide Fälle identifizieren.

Die meisten der hier angeführten Fälle, die sich wohl noch um einige vermehren ließen, für meine Ausführungen jedoch vollständig genügen, weisen mit meinem Falle z. T. große Aehnlichkeiten auf, namentlich was die Epidermisierungsvorgänge betrifft. Der Entstehungsweise dieser Vorgänge ist allerdings bisher wenig Interesse geschenkt worden, was mir die Berechtigung gab, dieselben etwas ausführlicher zu beschreiben; die Metaplasie war zwar ziemlich allgemein als der Bildungsmodus angenommen, aber

nur an wenigen Orten näher beschrieben worden. Die Angaben einiger Autoren sind auch so kurz gehalten, daß sie zu einem genaueren Studium kaum geeignet sind, während andere wieder sehr genaue Beobachtungen angestellt haben. Aus diesen geht, wie aus den meinigen, namentlich der wichtige Punkt hervor, daß die metaplastichen Veränderungen sowohl vom Oberflächen- als auch (wenn auch etwas seltener) vom Drüsenepithel ausgehen können. In der Frage der Dignität äußern sich alle, die ihre Fälle ausführlicher beschreiben, sehr vorsichtig; und gerade hier vermißt man die genaueren Ausführungen derer, die sicher Karzinom diagnostizieren, mit Bedauern (Williams, Geßner, Mackenrodt, Krömer etc.). In anderen Fällen ist die Beschreibung genau, aber man kann aus einzelnen Dingen an Hand der Abbildungen nicht ganz klar werden, so wird z. B. öfters das „Einbrechen der Neubildung in Drüsen" erwähnt (Keitler), ohne daß näher darauf eingegangen wird, was doch der Fall sein müßte, wenn dies das einzige bösartige Symptom ist. Auch das überaus wichtige Kriterium der atypischen Mitosen ist nur selten besprochen, was wohl meist auf Rechnung ungenügender Fixierung zu setzen ist; nur Rosthorn und Amann legen auf diesen Punkt größeres Gewicht. In meinem Falle fehlen zahlreiche und atypische Mitosen.

Jedenfalls muß die Diagnose Karzinom stets ganz genau abgewogen werden und trotzdem bleibt man oft ungewiß. So ging es namentlich in den Keitlerschen Fällen, wo auch die Exstirpation die Annahme nicht rechtfertigte; Krömer gibt selbst zu, es könnten an der Diagnose Zweifel erhoben werden.

Aus allem ergibt sich zur Genüge, daß die größte Vorsicht am Platze ist und daß im allgemeinen das Epitheton „verdächtig" der metaplastischen Veränderung beigelegt werden darf, da diese anzeigt, daß die Zellen zu einer Umbildung geneigt sind, und da man nie wissen kann, wann die Grenze zwischen gut- und bösartig überschritten werden wird. In rein anatomischem Sinne muß jedoch daran festgehalten werden, daß die Veränderungen, wenigstens in unserem Falle, nicht als bösartig zu bezeichnen sind, indem die für Malignität sicher beweisende Kriterien nicht aufgefunden werden konnten.

Wie unsicher aber unser Wissen an diesem Punkte überhaupt ist, das illustriert ein Ausspruch C. Ruges [33], der trotz seiner großen Erfahrung bei Beschreibung eines Falles angeblicher „be-

ginnender maligner Degeneration" einer papillären Erosion in der Gravidität die Grenze, zu unterscheiden — ob maligne, ob nicht — für gelegentlich unüberwindlich erklärt. Angesichts solchen Eingeständnisses dürfte sich die vorliegende Arbeit wohl rechtfertigen.

Es bleibt mir noch die angenehme Pflicht, meinem hochverehrten Lehrer und derzeitigen Chef, Herrn Prof. Ed. Kaufmann, meinen aufrichtigsten Dank auszusprechen, nicht nur für Aufstellung des Themas dieser Arbeit und Ueberlassung sämtlichen Materials, sondern auch für seine unermüdliche Anteilnahme und das rege Interesse, das er meiner Arbeit stets entgegengebracht hat.

Literatur.

(N.B. Im Text ist durch die hinter den Autornamen stehende, geklammerte Zahl auf dieses Verzeichnis verwiesen.)

1. Lubarsch, Lubarsch-Ostertag, Arbeiten aus d. Instit. zu Posen 1901.
2. Posner, V. A. 118, Ueber Schleimhautverhornung.
3. Fütterer, Lubarsch-Ostertag, Ergebnisse etc. 1903, II.
4. Deetz, V. A. 164.
5. Burckhardt, E., Handbuch für Urologie 1904. Erkrankungen der Harnröhre.
6. Orth, Deutsche med. Wochenschr. 1904.
7. R. Meyer, Lubarsch-Ostertag, Ergebnisse etc. 1903, 9. Jahrg. II (1905).
8. C. Friedländer, Z. f. G. u. G. 1898. Abnorme Epithelbildung im kindl. Uterus.
9. Pfannenstiel, Z. f. Gyn. 1892/93.
10. Ruge und Veit, Z. f. G. u. G. 1882, Bd. 7.
11. Zeller, Z. f. G. u. G. 1885, Bd. 11. Plattenepithel im Uterus.
12. Hitschmann, Arch. f. Gyn. 1903. Ein Beitrag zur Kenntnis des Corpuskarzinoms.
13. Benckiser, Z. f. G. u. G. Bd. 22 S. 337.
14. Kaufmann, Lehrb. d. spez. path. Anat. III. Aufl. 1904, und Korrespondenzblatt für Schweizer Aerzte 7, 1906.
15. Opitz, Z. f. G. u. G. 1903, Bd. 49. Zwei ungewöhnliche Uteruskarzinome.
16. Amann, Die Neubildungen d. Cervikalportion d. Uterus 1891.
17. Keitler, Hegars Beiträge 1900, Bd. 3 S. 309.
18. Alterthum, Hegars Beiträge 1898.

19. v. Franqué, Sitzungsber. d. Würzburger physikal.-med. Ges. 1894.
20. Klob, Patholog. Anatomie d. weibl. Sexualorgane.
21. Williams, Ueber den Krebs der Gebärmutter (deutsch von Abel-Landau).
22. Billroth, Ueber den Bau der Schleimpolypen 1855.
23. Küstner, Z. f. Gyn. 1884, S. 321. Notiz z. Metamorphose d. Uterusepithels.
24. v. Rosthorn, Festschr. d. deutschen Ges. f. G. u. G. 1894. Ueber Schleimhautverhornung.
25. Mackenrodt, Sitzungsber. d. Berl. Ges. f. G. u. G. 1894.
26. Geßner, Sitzungsber. d. Berl. Ges. f. G. u. G. 1894.
27. Derselbe, Z. f. G. u. G. 1896. Ueber Wert u. Technik d. Probecurettements.
28. Winter, G., Gynäkolog. Diagnostik 1897.
29. E. Meyer, V. A. 1901, Bd. 166. Ueber scheinbare Metaplasien an den Drüsenepithelien des Uterus.
30. Krömer, A. f. Gyn. 1902, Bd. 65. Untersuchungen über Gebärmutterkrebs.
31. Bulius, Deutsche med. Wochenschr. 1905.
32. Eichholz. I.-D. Königsberg 1902. Experim. Unters. über Epithelmetaplasie.
33. C. Ruge, Auf Grenzgebieten. Z. f. G. u. G. Bd. 55, 1905, Festschrift für Robert Olshausen.